

БОЛАЛАРНИНГ АЛМАШИНУВ ПРИКУСИ ДАВРИДА ТИШ ҚАТОРЛАРИНИНГ КЕСИШГАН ОККЛЮЗИЯСИНИ ЦЕФАЛОМЕТРИК УСУЛДА ТАШХИСЛАШ



Нигматов Р.Н., Акбаров К.С., Нигматова И.М., Нодирхонова М.О.

Тошкент давлат стоматология институти

Долзарблиги. Кесишган прикус тиш қаторлари жипслашувининг трансверзал аномалиялари турига қиради ҳамда юқори ва пастки тиш қаторлари (ёки жағлар) кенглигининг мос келмаслиги билан ифодаланади. Кесишган прикусда юз шаклининг бузилиши ва кўпинча, юз ассиметрияси кузатилади. Тиш ёйининг торайиши натижасида фронтал тишларининг зич жойлашиши, тиш қаторлари ўлчамининг трансверзал йўналишда мос келмаслиги натижасида пастки жағ ён ҳаракатлари қийинлашиши кузатилади. Бундай ҳолларда, кўпинча, чакка пастки жағ бўғими (ЧПЖБ) фаолияти ҳам бузилади. Ушбу мураккаб окклюзия аномалияси билан касалланиш, айрим олимларнинг фикрича, 1,5% дан 60,0% гача учрайди (Слабковская А.Б., 2008; Чернышова Л.Е., 2008).

Трансверзал окклюзия аномалияларининг биринчи аломатлари орқали беморни клиник, антропометрик, функционал ва рентгенологик усулларни ўз ичига олган, кенг қамровли текширувларни ўтказиш билан эрта аниқлаш ва бу ушбу мураккаб прикус аномалиясини олдини олиш долзарб муаммо сифатида тан олинган.

Тадқиқотнинг мақсади - болаларнинг алмашинув прикуси даврида тиш қаторларининг кесишган окклюзиясини цефалометрик усулда эрта ташхислаш.

Тадқиқот материаллари ва қўлланилган усуллар. Тиш-жағ соҳасидаги морфологик ўзгаришларни ўрганиш мақсадида алмашинув прикусининг биринчи даври (6 ёшдан 14 ёшгача) бўлган 32 та болада бошнинг олд телерентгенографияси (ТРГ) ўрганилди. ТРГ параметрлари А.Б. Слабковская (2008) усули бўйича бошнинг олд проекцияси телерентгенограммалари цефалометрик таҳлил қилиш орқали баҳоланди.

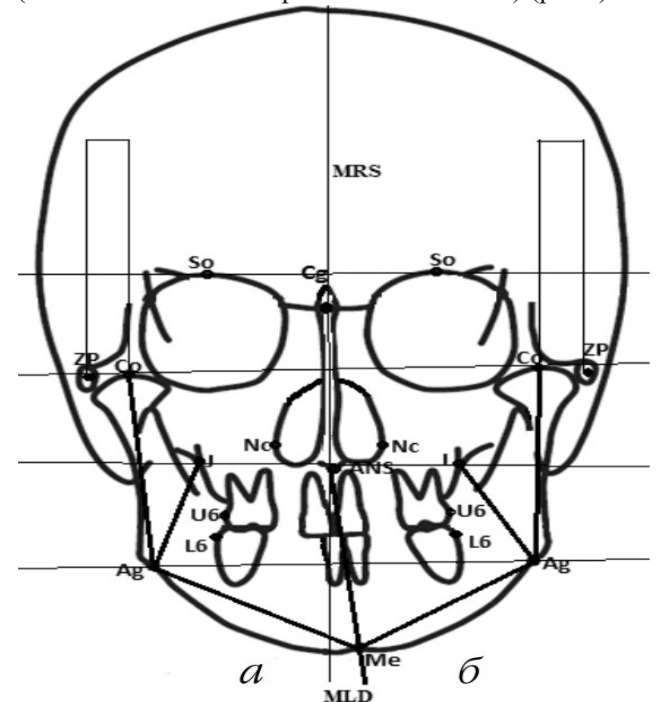
Олд проекцияда ТРГни ўрганиш ва баҳоланда кўриқдан ўтказилаётган болалар Слабковская А.Б. (2008) таклиф қилган 3 та гуруҳга бўлиб ўрганилди. Бу гуруҳларга ажратишда бош суяги тузилмалари тузилишидаги меъёрдан ҳар хил огишларни тавсифловчи асосий 16 параметрларни

ўз ичига олган. Булар:

1) MRS нинг ўрта сагиттал чизигига нисбатан трансверзал ўлчамларини тавсифловчи горизонтал параметрлар: бош суягининг яримлари (\perp So/MRS); пастки жағнинг бўғим ўсимталарининг жойлашиши (\perp Co/MRS); бурун бўшлигининг ярим ўлчамлари (\perp Nc/MRS); юқори жағ (\perp J/MRS) ва пастки жағ (\perp Ag/MRS); юқори жағ тиш қаторларининг ўлчамлари (\perp U6'MRS); пастки жағ (\perp L6'MRS); бўғим ўсиғининг ассиметрияси (condylar deviation – CD);

2) пастки жағ шохлари ҳажмини тавсифловчи вертикал параметрлар (Co-Ag); жағ комплексларининг ўзаро жойлашиши (J-Ag);

3) текисликларнинг ўрта сагиттал чизиққа нисбатан айланишини тавсифловчи бурчак параметрлари: (/ So-So; Co-Co; / J-J; / Ag-Ag); ўнг ва чап томонда пастки жағнинг бурчаклари (/ Co-Ag-Me); пастки жағнинг силжиш даражаси (mandibular lateral displacement – / MLD) (расм).



Расм. Пастки жағнинг силжиш даражаси

Бошнинг олд ТРГда пастки жағнинг силжиш даражасини аниқлаш учун ўрганилган адабиётлар маълумотларига (Ishizaki K.S., 2010) асосланиб, ҳосил бўлган бурчакни тавсифловчи MLD (мандибулар латерал силжиш) кўрсаткичи танланди. MRS нинг ўрта сагиттал чизиғи билан пастки жағ марказининг ME юқориги жағ ANS юқори жағ чизиғи орасидаги чизик.

Алмашинув прикусининг биринчи давридаги болалар юз бош суяги тузилишидаги асимметрия даражасини баҳолаш учун пастки жағ суяги силжиши даражаси тўғрисида қуйидаги даражалар тақлиф қилинган (Ishizaki K.S. бўйича):

1-даража - / MLD= до 3°;

2- даража - / MLD= от 3° до 5°;

3- даража - / MLD= от 5° ва ундан юқори.

Шунга кўра, клиник тадқиқотлар ва фронтал телерентгенограммаларнинг цефалометрик таҳлили асосида текширилган болалар ҳам уч гуруҳга бўлинди. Биринчи гуруҳга 1-даражали силжиши бўлган 17 та (53,1%) болалар кирди. Иккинчи гуруҳга 2-даражали силжиши бўлган 9 та (28,1%) болалар кирган. Учинчи гуруҳ 6 та (18,8%) болалар билан ифодаланди, уларда пастки жағнинг 3 даражали силжиши (5° ва ундан юқори) аниқланди.

Юз жағ суяги тузилмаларининг асимметриясини баҳолаш учун асимметрия коэффициенти (КА) ҳисоблаб чиқилди.

Олинган натижалар ва уларнинг муҳокамаси. Клиник текширув давомида кесишган окклюзияси бўлган 32 та болада пастки жағнинг турли даражадаги латерал силжиши кузатилди. Бошнинг олд ТРГ таҳлили шуни кўрсатдики, ўзгаришлар юз-жағ соҳасининг барча суяк тузилмаларига таъсир кўрсатади. Бош суяги асосининг параметрларидан фарқли ўлароқ, жағ суяклари, тиш ёйи ва тиш қаторларидаги ўзгаришлар кўзга яққол ташланади.

Бош суяги ва юқори жағ асосининг трансверсал ўлчамларида томонларнинг симметрия кўрсаткичларининг асимметрия коэффициенти кесишган окклюзия шаклланишининг дастлабки босқичида бош суяги тузилишидаги номуносивлик кузатилди. Асимметрия коэффицентининг энг катта кўрсаткичлари пастки жағнинг ўлчамларини ва юқори ва пастки тиш қаторларини тавсифловчи параметрларда аниқланди. Юқори ва пастки жағларнинг силжиган томонидаги ўлчамлари қисқартирилди. Пастки жағнинг трансверсал силжиши асимметрияга олиб келди ва бу натижалар бошқа муаллифлар фикрига кўпроқ мос келди (Ricketts R.M., 2004).

Хулоса. Шундай қилиб, тадқиқот натижалари алмашину прикусидаги кесишган окклюзияси бўлган болаларда бош суяги юз қисми тузилмаларининг асимметрияси мавжудлигини кўрсатди, энг аниқ ва яққол намоён бўлган ўзгаришлар жағ суякларида ифодаланди. Пастки

жағнинг трансверсал силжиши асимметрия жойлашиши ва бўғим ўсиғининг ўзгаришига олиб келди. Текширувдан ўтган болаларнинг энг кўп сонига (53,1%) пастки жағнинг 1-даражали силжиши ташхиси қўйилди. Болаларда пастки жағнинг энг кам трансверсал силжиши билан ўзаро боғлиқлик (1-даража) юз суяги тузилмаларининг бирнечтапараметрларининг энг катта асимметрияси аниқланди. Беморларда клиник текширув пайтида, ҳатто пастки жағнинг озгина силжиши аниқланса, ортодонт-шифокор даволашни режалаштириши учун тўлиқ ташхисни қўйишлари керак. Болаларда иложи борича тезроқ ўсишга таъсир кўрсатиб, юз бош суяги скелетининг бузилишини эрта бартараф этиш мақсадга мувофиқдир, бу эса юз-жағ комплексининг жиддий деформациясининг келиб чиқишида ва прикус аномалияларининг олдини олишда асосий ўрин тутуди.

Адабиётлар:

1. Нигматов Р.Н., Акбаров К.С., Нигматова И.М. Абдуганиева Н.А., Раззаков У.М. Частота встречаемости перекрестного прикуса у детей сменного прикуса и оказание им стоматологической помощи. / Научно-практический журнал «Stomatologiya». № 4 (81), Т.- 2020. – С.16-18.

2. Проффит Уильям Р. Современная ортодонтия: пер. с англ. / под ред. чл.-корр. РАМН, проф. Л. С. Персина. М.: МЕДпресс-информ.-2019.-560 с.

3. Слабковская А.Б. Трансверзальные аномалии окклюзии. Этиология, клиника, диагностика, лечение: Автореф. дис. ... д-ра мед. наук. М., 2008.-46 с.

4. Чернышова Л.Е. Первые симптомы трансверзальных аномалий окклюзии по данным ортопантомографии. Ортодонтия. - М., 2008 – С.12-14.

5. Grummons D, Ricketts R.M. Frontal Cephalometrics: practical applications, part 2. World journal of orthodontics 2004; 2: 99-119.

6. Ishizaki K.S., Mito K., Tanaka T., Sato E.M. Morphologic, functional, and occlusal characterization of mandibular lateral displacement malocclusion. American Journal of Orthodontics & Dentofacial Orthopedics. 2010; 4: 454-455.

Резюме:

В статье авторы изучали фронтальную телерентгенографию головы у 32 детей сменного прикуса, с целью изучения морфологических изменений зубочелюстной кости. По степени смещения нижней челюсти в сторону от центра, все дети были разделены на 3 группы. Установлено, что на нижней челюсти увеличен трансверзальное смещение, строение лицево-челюстно-лицевых костей и их **прямая связь с уровнем асимметрии.**

Ключевые слова: Зуб и зубной ряд, сменный прикус, перекрестный прикус, верхняя и нижняя челюсть, трансверзальное смещение, черепная кость, телерентгенография.

Summary:

In the article, the authors studied frontal teleroentgenography of the head in 32 children with mixed bite, in order to study the morphological changes in the dentition. According to the degree of displacement of the lower jaw away from the center, all children were divided into 3 groups. It was found

that the transversal displacement, the structure of the facial-jaw bones and their direct relationship with the level of asymmetry were found to be increased on the lower jaw.

Key words: Tooth and dentition, changeable bite, cross bite, upper and lower jaw, transversal displacement, cranial bone, teleroentgenography.

Стоматология детского возраста

<https://doi.org/10.34920/2091-5845-2021-14>
УДК: 616.314-002-053.4-082

ВЛИЯНИЕ ГЕСТАЦИОННОГО ВОЗРАСТА И МАССЫ ТЕЛА НОВОРОЖДЕННОГО НА ПРОРЕЗЫВАНИЕ ЗУБОВ



Исаходжаева Х.К., Даминова Ш.Б., Хаджиметов А.А., Абдиримова Г.И.
Ташкентский государственный стоматологический институт.

ВВЕДЕНИЕ

Время образования, кальцификации и прорезывания молочных зубов, как и любой биологический процесс, подвержено нескольким индивидуальным изменениям. Тем не менее, в нормальных условиях время, последовательность и хронология биологических событий следуют регулярному циклу. У недоношенных новорожденных этот процесс может быть нарушен недостаточностью питания, воздействием определенных лекарств (10,24) и травматическими оральными манипуляциями (25,29). Момент прорезывания молочных зубов у недоношенных новорожденных точно не установлен. Исследования показывают, что роды являются стимулом для прорезывания зубов и что время прорезывания у недоношенных детей такое же, как и у доношенных. В настоящее время известно несколько факторов, вызывающих преждевременные роды: слишком молодые матери, низкий социально-экономический уровень, внутриутробное недоедание, кардиопатия, несовместимость резус-фактора, предшествующая плацента, краснуха, диабет, многоплодные роды,

Однако, хотя физическое развитие недоношенных детей хорошо изучено, существует мало исследований о влиянии преждевременных родов и их влиянии на развитие зубов и полость рта младенцев. Исходя из вышеизложенного, цель настоящего исследования явилось, выявить изменения в момент прорезывания зубов у недоношенных детей с низкой массой тела при рождении, пытаясь интерпретировать опережение или задержку прорезывания зубов в зависимости от хронологического возраста ребенка.

МАТЕРИАЛЫ И МЕТОДЫ

В настоящем исследовании использовалась выборка из 120 практически здоровых детей из них 81 недоношенных и 39 доношенных в возрасте от 5 до 36 месяцев, обоих полов, с прорезавшимся по крайней мере одним зубом, которые находились под обычным уходом в педиатрической отделении РСНПМЦ Ташкент, Узбекистан. Младенцы отбирались среди тех, кто посещал амбулаторию в сопровождении родителей или ответственного за них. Интервью проводились с марта по июль 2019 года. Для сбора данных использовалась специально разработанная для исследования форма, в которой регистрировалась следующая информация: идентификация ребенка (возраст и пол), идентификация родителей, неонатальные данные (гестационный возраст, масса тела при рождении), полученные из медицинских карт, данные о прорезывании зубов (месяц, когда прорезался первый молочный зуб и какой это был зуб. Месяц прорезывания первого молочного зуба регистрировали по хронологическому возрасту ребенка, т. е. с момента рождения. Для анализа данных также учитывались биологический возраст, возраст после зачатия или скорректированный возраст (гестационный возраст + хронологический возраст младенца в месяце, когда прорезался первый зуб).

РЕЗУЛЬТАТЫ И ОБСУЖДЕНИЕ

В настоящем исследовании, чтобы добиться значимого сравнения с доношенными детьми, возраст недоношенных детей был скорректирован с учетом преждевременных родов.